

Diagnostik och bedömning

Sekundära lymfödem med uppenbar orsak erbjuder sällan några diagnostiska svårigheter. Primära lymfödem kan feltolkas och leda till långdragna utredningar och ett försenat omhändertagande. Ett snabbt tillväxande lymfödem eller ett lymfödem som debuterar i vuxen ålder skall föranleda malignitetsutredning innefattande lymfkörtelstatus, CT/MR samt relevanta laboratorieprover. Det är också viktigt att utesluta bakomliggande kardiovaskulära, renala eller hormonella sjukdomar som orsak till ödemet.

Tabell 1
Orsaker till sekundärt lymfödem

• Behandlingsutlösta	Lymfkörtelutrymning Strålbehandling Operation av varicer (åderbråck) Ärrbildning
• Trauma	Stora mjukdelsskador
• Malign sjukdom	Lymfkörtelmetastaser Infiltrativ cancer Lymfom Tryck från stora tumörer
• Infektion	Erysipelas/rosfeber (ofta orsakat av nedsatt lymftransport) Filariasis
• Inflammation	Reumatoid artrit
• Fetma, BMI \geq 30	
• Venös sjukdom	Posttrombotiskt syndrom Venös insufficiens (flebödem)
• Självskadebeteende	Artificiella lymfödem

Tabell 2

Differentialdiagnostik - Ensidigt ödem

- | | |
|------------------|-------------------------------------------------------------------------------------------|
| • Venös sjukdom | Akut djup ventrombos (B)
Venös insufficiens
Posttrombotiskt syndrom |
| • Inflammation | Artrit, reumatoid artrit
Bakercysta |
| • Malign sjukdom | Cancer nyupptäckt eller återfall
(Även dubbelsidigt kan förekomma men då asymmetriskt) |

Differentialdiagnostik - dubbelsidigt symmetriskt ödem

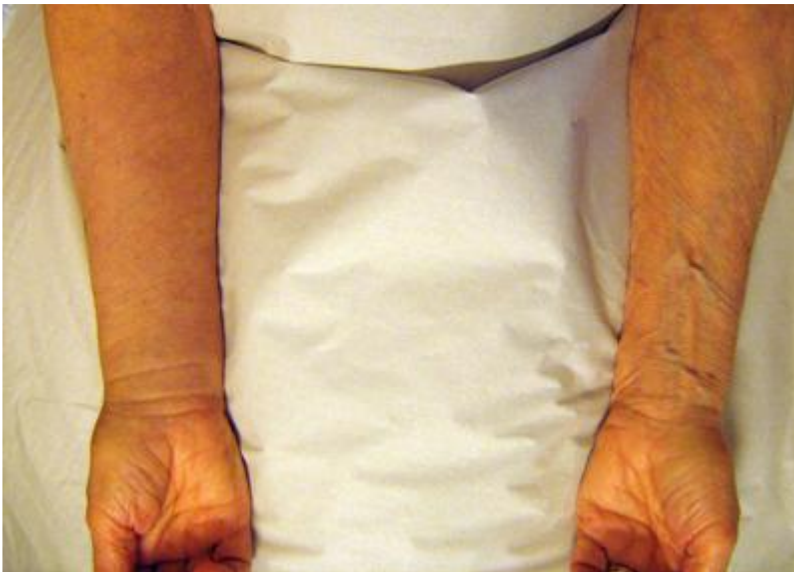- | | |
|----------------------------|---------------------------------------------------------------------------------------------------------------------|
| • Cirkulationsinsufficiens | Hjärtinsufficiens
Kronisk venös insufficiens |
| • Immobilisering | Svullnad pga pares (beror på inaktiverad muskelpump)
Svullnad pga drogberoende (beror på inaktiverad muskelpump) |
| • Dysfunktion | Njurdysfunktion
Leverdysfunktion
Hypoproteinemi
Hypotyreos/myxödem |
| • Övrigt | Medicininducerat (t.ex cortison, docetaxel)
Lipödem
Undernäring = hungerödem |

LYMFÖDEMETS OLIKA STADIER

Bristande transportkapacitet i lymfsystemet leder till ansamling av lymfa i interstitiet med sekundära förändringar i vävnaden som följd. Med tiden sker även en nybildning av fettvävnad (Brorson 2005, 2006, 2009). Lymfödemet kan indelas i olika stadier efter graden av vävnadsförändringar.

Tidiga symptom

- Upplevelse av spänningskänsla mätt med VAS
- Palpabel konsistensökning i den subkutana vävnaden, med sidoskillnad
- Ingen eller ringa volymökning jämfört med normala extremiteten
- Vid armödem: mindre synliga vener på underarmens insida och handens ovansida, jämfört med den normala armen/handen (Figur 1)



Figur 1
Mindre synliga vener på
höger underarm

Reversibelt stadium

- Synlig eller mätbar volymskillnad vid unilaterala ödem
- Upplevelse av spänningskänsla mätt med VAS
- Palpabel konsistensökning i den subkutana vävnaden, med sidoskillnad
- Pitting
- Ödemminskning vid högläge eller under natten
- Förekomst av erysipelas

Irreversibelt stadium

- Synlig och mätbar volymskillnad vid unilaterala ödem
- Upplevelse av spänningskänsla mätt med VAS
- Obetydlig ödemminskning vid högläge eller under natten
- Hård vävnad med fibros
- Mjuk konsistens vid ökad fettvävnad
- Pitting
- Positivt Stemmers tecken

- Glansig, utspänd hud (kan vara lymfangiosarkom)
- Förekomst av erysipelas

Elefantiasis

Allvarligaste stadiet av lymfödem med, förutom ovan beskrivna symtom, även grava hudförändringar med lymfläckage genom lymfblåsor eller lymffistlar samt frekventa infektioner.

KLINISK DIAGNOSTIK

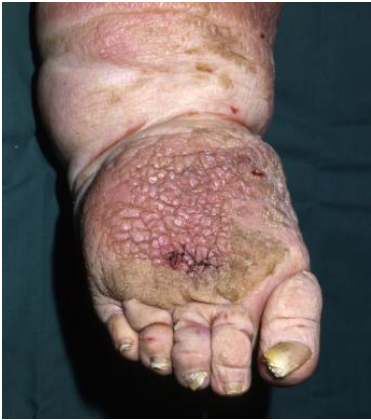Med hjälp av klinisk diagnostik omfattande anamnes, inspektion, palpation och kunskap om kliniska symptom/fynd kan i regel diagnosen lymfödem ställas.

Anamnes

- Lokalisation, debut, eventuellt utlösande faktorer
- Sjukdomar och behandlingar som kan ha samband med ödemet (Tabell 1)
- Förlopp
 - Förbättring
 - Försämring
 - Dygnsvariationer
- Förekomst av rosfeber
- Smärta
- Pareser
- Tidigare erhållen behandling av ödemet
- Patientens uppfattning av besvären med hänseende på arbete och fritid

Inspektion

- Lokalisation och utbredning
- Hudförändringar (Tabell 3)
- Färgförändringar
- Sidoskillnad i kärlteckningen
- Avtryck av klädesplagg eller smycken
- Ärr, sår, lymfblåsor
- Utfyllnad av hälsenan
- Utseende och form på tår
- Rörelsemönster



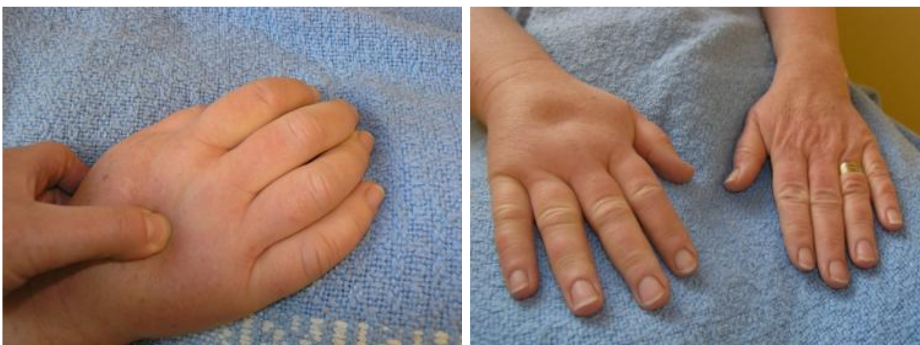
Figur 2 Exempel på papillomatos, hyperkeratos och fördjupade hudveck

Tabell 3 Bedömning av huden

Torrhet	Lymfangiektasi (lymfblåsor)
Pigmentering	Lymforrhea (lymfäckage)
Skörhet (tunn hud)	Papillomatos (vårtor)(Figur 2)
Färg	Hyperkeratos (förhårdnad hud)(Figur 2)
Temperatur	Erysipelas/rosfeber
Svampinfektion	Peau d'orange (apelsinhud)
Sår och ärr	Fördjupade hudveck (Figur 2)

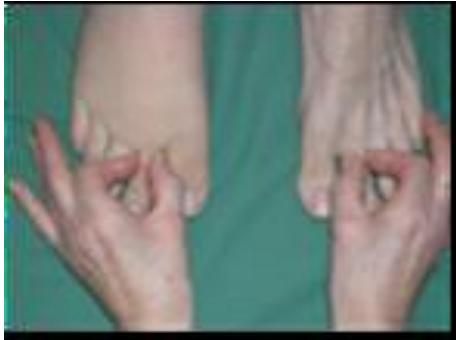Palpation

Pittingtest: Uppskattning av pitting görs genom att trycka så hårt som möjligt med fingret mot vävnaden under 60 sekunder. Vid förekomst av pitting ses en fördjupning i vävnaden på grund av att vätska trycks ut i omgivningen (Figur 3). Svullnad som domineras av fettväv och/eller fibros uppvisar minimal eller ingen pitting. Pittingtestet är mycket användbart för att kontrollera effekten av behandling. Minskning av pitting talar för en effektiv behandling och målet är att pitting helt skall försvinna. Gropens djup kan skattas och anges i mm samt eventuellt fotodokumenteras.

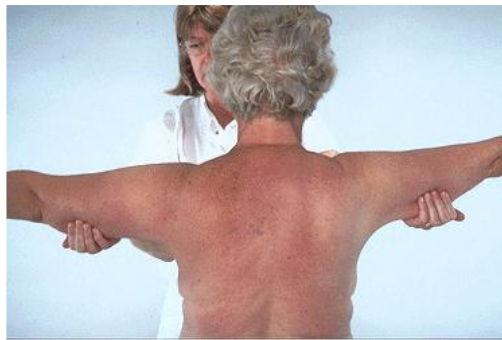

Figur 3 Pittingtest

Stemmers tecken: Förtjockning av hud och subkutan vävnad som gör det svårt att med tumme och pekfinger lyfta ett hudveck vid tåbas II eller III, jämför med normala sidan (Stemmer 1976) (Figur 4).



Figur 4 Stemmers test



Figur 5 Palpation av konsistensökning i vävnaden

Vävnadskonsistens: Genom palpation av hudveck bilateralt på kroppen kan man jämföra tjockleken på friska och ödematösa sidan (Figur 5).

Förskjutbarhet av ärrvävnad

Möjligheten att förskjuta ärrvävnad mot underlaget kan bedömmas genom att jämföra med närliggande hudområden utan påverkan av ärrvävnad.

KOMPLETTERANDE UNDERSÖKNINGSMETODER

För säkerställande av lymfödemediagnosen vid framför allt primärt lymfödem är indirekt lymfskintigrafi och magnetisk resonanstomografi, MR betydelsefulla (Witte & Witte 2000).

Indirekt lymfskintigrafi är en etablerad, enkel och smärtfri non-invasiv nuklearmedicinsk undersökning som ger god information om det lymfatiska systemets funktion (transportkapacitet) och anatomi.

Lymfskintigrafi görs utan obehag för patienten genom injektion av en liten mängd radioaktivt märkt substans under eller i huden, mellan tårna eller fingrarna bilateralt. Undersökning börjar med en dynamisk serie på 15 minuter med tät bildtagning. Sedan tas statiska bilder varje timme, upp till 3-4 timmar. Hos friska personer ses lymfkärlen som strängar i underbenet och låret samt som symmetriskt isotopupptag i dränerande lymfkörtlar. Vid lymfödem ses varierande patologiska fynd såsom avsaknad av upptag i lymfkörtlar och fokala ansamlingar av radioaktivitet, s k "dermal backflow", som innebär att lymfan ansamlas i hud och subkutan vävnad (Brorson et al. 1998, McNeill et al. 1989).

Magnetisk resonanstomografi (MR) ger en detaljerad bild av mjukdelarna. Man kan påvisa ansamling av vätska i subkutan vävnad. Vid lymfödem ses förtjockning av huden, retikulärt subkutant mönster, s k "honeycomb"-mönster (bikakemönster) med vätska och fibros i subkutan vävnad (Fujii 1994, Liu & Wang 1998).

ÖVRIGA UNDERSÖKNINGSMETODER

Utredning av orsaken till ett sekundärt lymfödem kan innefatta kompletterande datortomografi, ultraljudsundersökning, flebografi samt laboratorieprov (HB, SR, vita+diff).

REFERENSER

Brorson H, Svensson H, Norrgren K, Thorsson O. Liposuction reduces arm lymphedema without significantly altering the already impaired lymph transport. *Lymphology* 1998; 31: 156-172.

Brorson H. Lymfsystemet och dess sjukdomar. In: Jeppson B, Naredi P, Pettersson H-I, Risberg B. editors. *Kirurgi*. Lund: Studentlitteratur 2005, p 469-488.

Brorson H, Ohlin K, Olsson G, Nilsson M. Adipose tissue dominates chronic arm lymphedema following breast cancer: An analysis using volume rendered CT images. *Lymphat Res Biol* 2006; 4: 199-210.

Brorson H, Ohlin K, Olsson G, Karlsson MK. Breast cancer-related chronic arm lymphedema is associated with excess adipose and muscle tissue. *Lymphat Res Biol* 2009; 7: 3-10.

Brorson H, Risberg B. Det svullna benet. In: Jeppson B, Naredi P, Peterson H-I, Risberg B, editors. *Kirurgi*. 3rd ed. Lund, Sweden: Studentlitteratur; 2010. p. 781-787.

Fujii K. MR imaging of edematous limbs in lymphatic and nonlymphatic edema. *Acta Radiologica* 1994; 35: 262-269.

Liu NF, Wang CG. The role of magnetic resonance imaging in diagnosis of peripheral lymphatic disorders. *Lymphology* 1998; 31: 119-127.

McNeill GC, Witte MH, Witte CL, Williams WH, Hall JN, Patton DD, Pond GD, Woolfenden JM. Whole-body lymphangioscintigraphy: Preferred method for initial assessment of the peripheral lymphatic system. *Radiology* 1989; 172: 495-502.

Stemmer R. Ein klinisches Zeichen zur Früh- und Differentialdiagnose des Lymphödems. *Vasa* 1976; 5: 262.

Witte CL, Witte MH. An imaging evaluation of angiodysplasia syndromes. *Lymphology* 2000; 33: 158-166.

